

*Д. В. Дмитренко, О. В. Алексеева, М. Р. Сапронова,
А. А. Усольцева, И. Г. Арешкина*

ПРОБЛЕМЫ ДИФФЕРЕНЦИАЛЬНОЙ ДИАГНОСТИКИ ЭПИЛЕПТИЧЕСКИХ ПРИСТУПОВ И НАРКОЛЕПСИИ (КЛИНИЧЕСКОЕ НАБЛЮДЕНИЕ)

Аннотация. Авторами представлено клиническое наблюдение 37-летнего мужчины с вторичной нарколепсией с катаплексией. В течение двух лет сонные атаки, беспокоящие мужчину, расценивались как эпилептические приступы, с попыткой назначения противоэпилептических препаратов. С целью дифференциальной диагностики для уточнения диагноза было проведено дообследование пациента (суточный видео-ЭЭГ-мониторинг, полисомнография, множественный тест латентности ко сну), на основании полученных результатов был установлен диагноз «синдром обструктивного апноэ-гипопноэ сна, с ночной гипоксемией, вторичной диссомнией, вторичной нарколепсии с катаплексией». Противоэпилептические препараты были отменены. Таким образом, показана необходимость междисциплинарного обследования пациентов с эпилептическими приступами совместно с врачом-сомнологом.

Ключевые слова: эпилепсия, эпилептические приступы, нарколепсия, катаплексия, синдром обструктивного апноэ сна, полисомнография, множественный тест латентности ко сну.

ДМИТРЕНКО Диана Викторовна – доктор медицинских наук, заведующий кафедрой медицинской генетики и клинической нейрофизиологии ИПО ФГБОУ ВО КрасГМУ им. проф. В.Ф. Войно-Ясенецкого, руководитель неврологического центра университетской клиники ФГБОУ ВО КрасГМУ им. проф. В.Ф. Войно-Ясенецкого. Адрес: 660022, Россия, Красноярский край, г. Красноярск, ул. Партизана Железняка, 1; Телефон: +79080160312. E-mail: mart2802@yandex.ru

DMITRENKO Diana Viktorovna – Professor, Associate Professor, Department of Medical Genetics and Clinical Neurophysiology, Postgraduate Education Institute, Prof. V.F. Voino-Yasenetsky Krasnoyarsk State Medical University; Address: 1, Partizan Zheleznyak Str., Krasnoyarsk, Russian Federation 660022. +79080160312. E-mail: mart2802@yandex.ru

АЛЕКСЕЕВА Ольга Владимировна – врач терапевт, сомнолог университетской клиники ФГБОУ ВО КрасГМУ им. проф. В.Ф. Войно-Ясенецкого. Адрес: 660022, Россия, Красноярский край, г. Красноярск, ул. Партизана Железняка, 1. Телефон: +79135203063. E-mail: Aleksvrach@mail.ru

ALEKSEEVA Olga Vladimirovna. – Therapist, Somnologist, University Clinic, Postgraduate Education Institute, Prof. V.F. Voino-Yasenetsky Krasnoyarsk State Medical University; Address: 1, Partizan Zheleznyak Str., Krasnoyarsk, Russian Federation 660022. +79135203063. E-mail: Aleksvrach@mail.ru

САПРОНОВА Маргарита Рафаильевна – кандидат медицинских наук, невролог, нейрофизиолог неврологического центра университетской клиники ФГБОУ ВО КрасГМУ им. проф. В.Ф. Войно-Ясенецкого. Адрес: 660022, Россия, Красноярский край, г. Красноярск, ул. Партизана Железняка, 1. Телефон: +7 (923) 321 87 29. E-mail: sapronova.mr@yandex.ru

SAPRONOVA Margarita Rafailievna – Candidate of Medical Sciences, Neurologist, Neurophysiologist, Neurological Center, University Clinic of Postgraduate Education Institute, Prof. V.F. Voino-Yasenetsky Krasnoyarsk State Medical University; Address: 1, Partizan Zheleznyak Str., Krasnoyarsk, Russian Federation 660022. +7 (923) 321 87 29. E-mail: sapronova.mr@yandex.ru

УСОЛЬЦЕВА Анна Александровна – студентка шестого курса лечебного факультета ФГБОУ ВО КрасГМУ им. проф. В.Ф. Войно-Ясенецкого. Адрес: 660022, Россия, Красноярский край, г. Красноярск, ул. Партизана Железняка, 1. Телефон: +7 (902) 972 19 64. E-mail: a.usoltseva@list.ru

USOLTSEVA Anna Aleksandrovna – sixth year student, Medical Faculty, Postgraduate Education Institute, Prof. V.F. Voino-Yasenetsky Krasnoyarsk State Medical University, Address: 1, Partizan Zheleznyak Str., Krasnoyarsk, Russian Federation 660022. +7 (902) 972 19 64. E-mail: a.usoltseva@list.ru

АРЕШКИНА Ирина Геннадьевна – невролог, нейрофизиолог неврологического центра университетской клиники ФГБОУ ВО КрасГМУ им. проф. В.Ф. Войно-Ясенецкого. Адрес: 660022, Россия, Красноярский край, г. Красноярск, ул. Партизана Железняка, 1. Телефон: +79233731792. E-mail: strotskaya1992@mail.ru

Irina Gennadyevna Arshkina – Neurologist, Neurophysiologist, Neurological Center, University Clinic, Postgraduate Education Institute, Prof. V.F. Voino-Yasenetsky Krasnoyarsk State Medical University, Address: 1, Partizan Zheleznyak Str., Krasnoyarsk, Russian Federation 660022. +79233731792 E-mail: strotskaya1992@mail.ru

D. V. Dmitrenko, O. V. Alekseeva, M. R. Sapronova, A. A. Usoltseva, I. G. Areshkina

Problems of differential diagnosis of epileptic seizures and narcolepsy (clinical observation)

Abstract. The authors presented a clinical observation of a 37-year-old man with secondary narcolepsy with cataplexy. For two years, the sleep attacks, the man was suffering, were regarded as epileptic seizures and treated with antiepileptic drugs. For the purpose of a differential diagnosis, a further examination of the patient was conducted (daily video EEG monitoring, polysomnography, multiple sleep latency test), based on the results obtained, the patient was diagnosed with the obstructive sleep apnea-hypopnea with nocturnal hypoxemia, secondary dysomnia, and secondary narcolepsy with cataplexy. Antiepileptic drugs were canceled. Thus, the need for interdisciplinary examination of patients with epileptic seizures together with a doctor-somnologist is shown.

Keywords: epilepsy, seizure, cataplexy, obstructive sleep apnea syndrome, polysomnography, multiple sleep latency test.

Введение

Дифференциальный диагноз эпилептических приступов с другими пароксизмальными событиями является частой проблемой в клинической практике врачей первичного звена здравоохранения. Многие пароксизмальные события, имитирующие эпилептические припадки, ошибочный диагноз эпилепсии, могут иметь катастрофические последствия с длительным приемом противоэпилептических препаратов, нарушением трудоспособности и снижением качества жизни пациентов [1]. Особенно сложным представляется проведение дифференциальной диагностики между эпилептическими приступами и нарколепсией.

Основные клинические проявления нарколепсии: дневная сонливость, катаплексия, провоцируемая эмоциями, ограничение подвижности, продолжительностью до нескольких минут, гипнагогические галлюцинации; сонный паралич. Диагностическая проблема возникает, когда пациенты с нарколепсией имеют изолированные симптомы в сочетании с сонливостью. Так, катаплексия с сонливостью часто расценивается как атонические эпилептические приступы, ограничение подвижности как абсансы [2, 3, 4]. Дифференциальный диагноз между катаплексией и атоническими приступами могут вызывать сложности у практикующих врачей. Основными клиническими отличиями являются: сохранность сознания при катаплексии, провокация эмоциями, преимущественно смехом, реже страхом или гневом. Эпилептические приступы носят преимущественно не провоцируемый характер и часто ассоциированы с нарушением сознания [2]. Предметом рассмотрения в настоящей статье является клинический случай пациента с нарколепсией.

Пациент 3., 37 лет. Жалобы на частые пароксизмы потери мышечного тонуса (не может стоять, держать голову) на фоне сохранного сознания, периодически с кратковременным последующим сном, продолжительностью до 30 секунд, однократно пароксизм асимметричной слабости в левых конечностях. Пароксизмы провоцируются незначительной психоэмоциональной нагрузкой: на работе, на рыбалке. Во время сна отмечает ощущение давления на тело, невозможность пошевелиться, открыть глаза, зрительные иллюзии. Также высказаны жалобы на дневную сонливость при небольшом расслаблении (сидя на диване, с планшетом, однократно во время нахождения в стоящем автомобиле и за рулем). Во время сна отмечает ощущение давления на тело, невозможность пошевелиться, открыть глаза, зрительные иллюзии. Со слов жены, во время сна отмечаются движения глазных яблок, миоклонии. В выходной день может проспать весь световой день и ночь. Кроме того, ощущается слабость, необходимость присесть при эмоциональной нагрузке, смехе.

Дебют заболевания отмечен в 2015 г. на фоне полного благополучия. Дневная сонливость и нарушения сна присоединились через полгода от момента дебюта заболевания. При попытке титрации противоэпилептических препаратов (вальпроатов и ламотриджина) отмечал учащение пароксизмов и самостоятельно отменил лечение. Наследственный анамнез по эпилепсии отрицает. При осмотре: правильного телосложения, кожные покровы чистые. В неврологиче-

ском статусе: без очаговой, менингеальной симптоматики. МРТ головного мозга: умеренно-выраженная наружная заместительная гидроцефалия. По данным суточного мониторинга электрокардиограммы (ЭКГ), суточного мониторинга артериального давления (СМАД) (за время исследования зарегистрирован был однократный пароксизм падения), биохимического анализа крови: без особенностей. УЗИ почек, надпочечников: без патологии. По данным ЭЭГ (рутинная, в состоянии бодрствования): иктальная и интериктальная эпилептиформная активность не зарегистрирована. По данным суточного ЭЭГ-мониторинга, зарегистрировано 10 эпизодов диффузных всплесков волн тета-, дельта-диапазона частот, продолжительностью до 16 сек. Клинически у пациента в этот момент регистрировалось ощущение мышечной слабости (рис. 1).

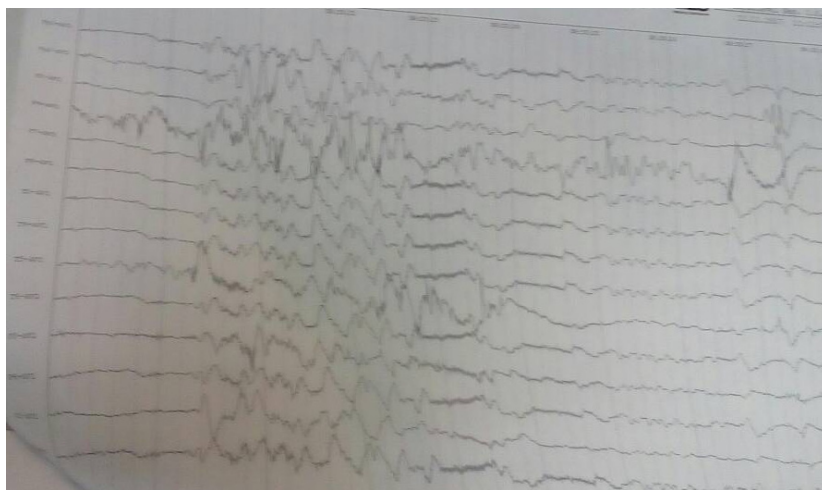


Рисунок 1. ЭЭГ пациента 3., 37 лет: всплеска диффузных высокоамплитудных волн тета и дельта диапазона частот в момент ощущения мышечной слабости

По данным полисомнографии (ПСГ): выявлен синдром обструктивного апноэ-гипопноэ сна средней степени тяжести. Ночная гипоксемия легкой степени (средняя сатурация кислорода – 91,7 %), транзиторная ночная гипоксемия умеренной степени (минимальная сатурация кислорода – 87 %). Позиционно-зависимая ронхопатия. Нарушение структуры сна со значительным снижением эффективности сна, частыми пробуждениями на фоне респираторных событий, нарушением стадийности, цикличности, увеличения продолжительности 1 стадии ФМС, укорочением ФБС (рис. 2, 3).

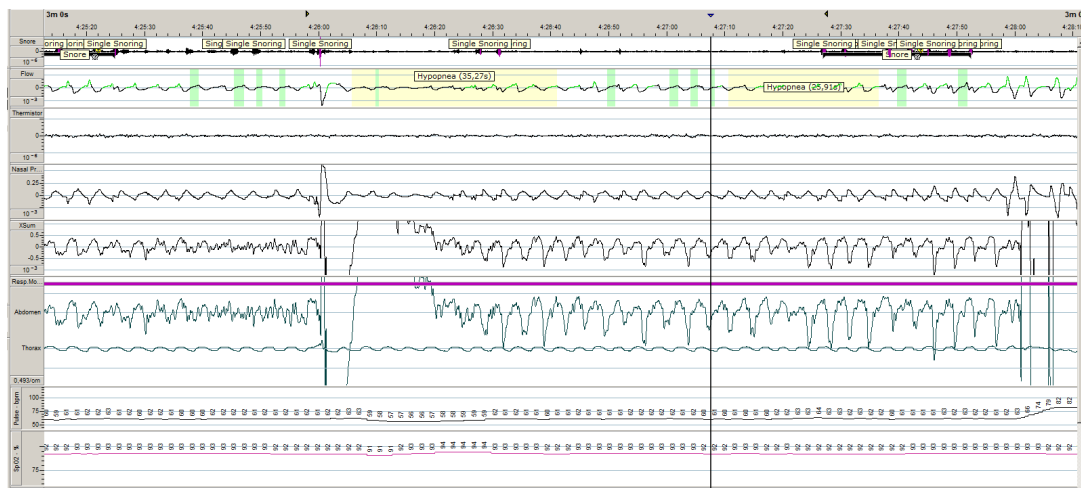


Рисунок 2. Фрагмент кардиореспираторного мониторинга пациента 3., 37 лет с синдромом обструктивного апноэ сна (Embla Natus 7000 США)

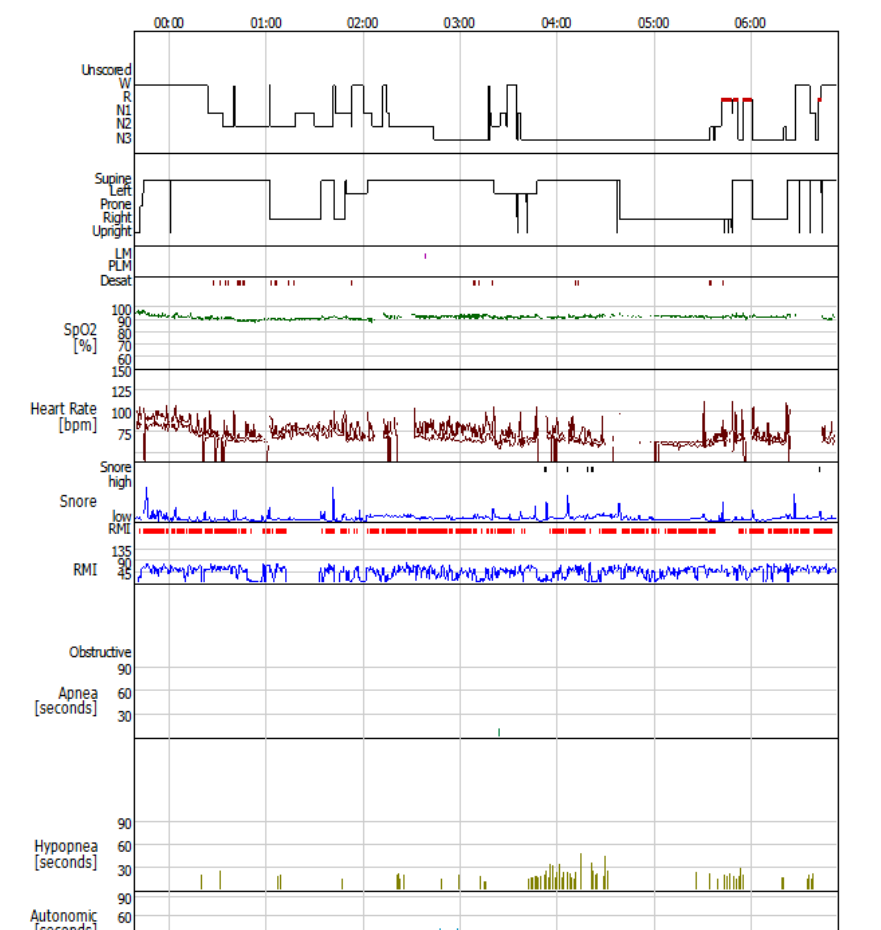


Рисунок 3. Гипнограмма пациента 3., 37 лет с синдромом обструктивного апноэ сна (Embla Natus 7000 США)

При проведении теста латентности ко сну: в первых трех сессиях зарегистрированы поверхностные стадии ФМС, в четвертой сессии достигнут REM-сон.

Пациент проконсультирован сомнологом, установлен диагноз: синдром обструктивного апноэ-гипопноэ сна, с ночной гипоксемией, вторичной диссомнией. Вторичная нарколепсия с катаплексией. Противозлепептические препараты были отменены.

Обсуждение

Дифференциальный диагноз приступов потери сознания очень обширен. В основном, проводится обследование для исключения эпилепсии, метаболических нарушений, транзиторных ишемических атак в вертебробазилярном бассейне (дроп-атак), нарколепсии, психогенных псевдообмороков [5]. Нарколепсия (от греческого *narke* – оцепенение и *lepis* – приступ) характеризуется «нарколептической пентадой» (полная нарколептическая пентада встречается редко и не является обязательной для постановки диагноза): дневная сонливость, императивные засыпания; дневные приступы катаплексии; гипнагогические и гипнопомпические галлюцинации; катаплексия пробуждения и засыпания; нарушения ночного сна. Дебют заболевания может быть в любом возрасте, чаще во второй и третьей декадах жизни [6]. Наличие чрезмерной дневной сонливости и катаплексии позволяют правильно поставить диагноз. Обычно в таких случаях дифференциальный диагноз не представляет сложности, хотя иногда может затрудняться недостаточно подробным анамнезом, нетипичной симптоматикой или собственно сложностью в определении нарколепсии [2].

Катаплексия является наиболее специфическим симптомом нарколепсии. В отсутствие четкой катаплексии диагностика может быть затруднена. Катаплексия – это внезапная потеря мышечного тонуса, вызванная сильными эмоциями, такими как смех или плач. Потеря мышечного тонуса обычно имеет ступенчатый характер: начинается с лица и продолжается по нисходящей: начало с мышц лица, затем верхняя часть тела, туловище, затем нижние конечности и последующее падение пациента. Иногда пациенты способны контролировать степень прогрессирования потери мышечного тонуса, что предотвращает падение [7]. Кроме того, у части пациентов регистрируется асимметричная потеря мышечного тонуса. Пациенты и их родственники описывают приступы катаплексии как «неспособность удерживать голову, падение в сторону, приседание»; «кивок, затем слабость в руках, опущение плеч, приседание, падение, недоступен контакту, лежит неподвижно на полу, глаза закрыты, рот приоткрыт, через 40 секунд открывает глаза, улыбается. Затем повторный кивок, при попытке встать – повторное падение»; «эпизоды пристального взгляда, несколько раз в день, и короткие кивки головой, подергивание лица» [3, 7, 8].

Разнообразная степень тяжести и распределения потери мышечного тонуса при катаплексии приводят к ошибкам в диагностике [9, 10]. Наиболее часто диагностируются разные типы эпилептических приступов с фокальным и/или генерализованным началом. Лицевая катаплексия с подергиванием мышц лица, когда пациент теряет, затем восстанавливает контроль над мышцами лица, особенно в сочетании с отсутствием контакта, связанного с усталостью, может быть расценена как миоклонии мимических мышц лица или миоклоническими абсансами [3]. Например, Macleod et al. сообщалось о пяти случаях детей с нарколепсией, которым первоначально были неправильно диагностированы детская абсансная эпилепсия, генерализованная эпилепсия с астатическими приступами и фармакорезистентная эпилепсия, пациентам назначались противоэпилептические препараты в течение нескольких лет [3]. Авторы пришли к выводу, что эти неправильные диагнозы возникли из-за снижения внимания на фоне чрезмерной сонливости, что имитировало абсансы. А катаплексия была неправильно диагностирована как различные типы эпилептических приступов. Случаи частой катаплексии были диагностированы как «атипичная» эпилепсия [9, 10].

В настоящее время катаплексию подразделяют на три фазы: начальная фаза (остановка движений глаз и физические, массивные, тормозные мышечные события), падающая фаза (ритмическая структура подавлений и усиление мышечной активности, приводящее к падению) и атоническая фаза (полная мышечная слабость) [11].

По распределению задействованных мышц Vetrugno et al. (2010) предложили разделить катаплексию на три группы: сегментная (с фокальным участием лицевой, шейной, аксиальной или конечностной, иногда совпадающие с вспышками быстрых движений глаз), глобальная (усиленная активность ЭМГ в мышцах шеи, предшествующая изменениям в других группах мышц) и смешанная (глобальная катаплетическая атака предшествовала сегментарным изменениям) [12].

В этиологии нарколепсии лежит нарушение фундаментальных основ регулирования цикла сон-бодрствование. Основная причина возникновения клинических проявлений заболевания – императивной сонливости и катаплексии – связывается со снижением выработки нейромедиатора Орексины А и В. Оба пептида образуются в организме в результате расщепления одного белка-предшественника, пре-прогипокретина. Подобно аминергическим нейронам, орексинергические нейроны весьма немногочисленны, однако их аксоны – сильно ветвятся, иннервируя множество клеток в самых разных отделах мозга, выделяющих все основные медиаторы: ацетилхолин, глутамат, ГАМК, мозговые амины. Эмоциональная реакция на внешний стимул активирует амигдалу, провоцируя катаплексию. Нехватка орексинов предотвращает стимуляцию серотониновых нейронов DRN и норадренергических нейронов LC, что приводит к засыпанию. В анализе крови пациентов с нарколепсией отмечается снижение концентрации орексина ниже уровня 0,5 пг/мл, тогда как у здоровых людей в бодрствовании она составляет 50 пг/мл. Снижение уровня орексина А в цереброспинальной жидкости менее 110 пг/мл также является специфическим для нарколепсии.

Основными методами диагностики нарколепсии признаны инструментальные: полисомнография, множественный тест латентности сна и тест поддержания бодрствования. Полисомнография позволяет исключить вторичный генез дневной гиперсомнии. В этом случае гиперсомния может быть обусловлена соннозависимыми дыхательными расстройствами, инсомнией, различными формами парасомний. Обязательными диагностическими критериями нарколепсии служат чрезмерная сонливость, возникающая почти ежедневно в течение по крайней мере трех месяцев, внезапная двусторонняя потеря мышечного тонуса, развивающаяся в ответ на интенсивные эмоции (катаплексия).

Факультативные диагностические признаки включают в себя сонный паралич, гипнагогические и гипнопомпические галлюцинации, автоматическое поведение, нарушение ночного сна.

По данным множественного теста латентности ко сну, латентность сна не превышает восьми минут, два или более эпизода засыпания начинаются со стадии быстрого сна. По данным полисомнографического исследования, латентность быстрого сна не превышает 15 минут [13, 14]. Тяжесть нарколепсии оценивают по выраженности сонливости на основании Эпвортской шкалы [15] и множественного теста латентности ко сну.

Тест поддержания бодрствования чаще используется для оценки эффективности проводимой терапии в отношении дневной сонливости [16].

Нарколепсия первого типа

К диагностическим критериям нарколепсии первого типа (нарколепсия с катаплексией или синдром дефицита орексина) относятся жалобы на дневную сонливость или императивные засыпания в течение более трех месяцев, а также один или оба из следующих критериев: жалобы на дневную сонливость или императивные засыпания в течение более трех месяцев; наличие катаплексии; при проведении множественного теста средняя латентность сна ≤ 8 минут, фиксируются два или более эпизода SOREMP (наличие эпизодов раннего, в течение менее 15 минут, начала фазы быстрого сна (sleep onset REM period – [SOREMP]); при этом эпизод SOREMP, зафиксированный во время ночной полисомнографии, может заменить один SOREMP на множественном тесте латентности сна; уровень орексина в церебро-спинальной жидкости (ЦСЖ) ≤ 110 пг/мл или $1/3$ средних значений здоровых лиц в популяции.

Нарколепсия второго типа

Диагностическими критериями нарколепсии второго типа (нарколепсия без катаплексии) являются: жалобы на дневную сонливость или императивные засыпания в течение более трех месяцев; отсутствие приступов катаплексии; при проведении множественного теста средняя латентность сна ≤ 8 минут, отмечаются два или более эпизода SOREMP; при этом эпизод SOREMP, зафиксированный во время ночной ПСГ, может заменить один SOREMP на множественном тесте латентности сна; уровень орексина в ЦСЖ не измерялся, или его концентрация >110 пг/мл, или $>1/3$ средних значений здоровых лиц в популяции.

Таким образом, в нашем клиническом случае у пациента имеет место средняя степень тяжести нарколепсии с засыпанием при очень легкой форме физической нагрузки, требующей умеренной концентрации внимания.

Заключение

Для проведения дифференциального диагноза между эпилептическими приступами и нарколепсией необходимо междисциплинарное обследование совместно с врачом-сомнологом; проведение исследований ночного сна может быть полезно, когда предполагается чрезмерная сонливость в дневное время или катаплексические атаки, должны быть выполнены ночная полисомнография и тест множественной латентности ко сну. Полисомнография помогает уточнить причины гиперсомнии, в том числе синдром обструктивного апноэ сна, исключить вторичный генез дневной гиперсомнии, позволяет идентифицировать стадии сна, контролировать поведение и движение во время сна. Тест множественной латентности ко сну показывает снижение средней латентности сна и появление фазы быстрого сна. Регистрация диффузной тета активности по данным ЭЭГ в момент мышечной слабости также позволяет уточнить диагноз нарколепсии.

Литература

1. Dmitrenko, D. V. Arrhythmogenic convulsive syncope in neurological practice: a case report / D. V. Dmitrenko, I. G. Strotskaya, I. P. Artyukhov, O. V. Alekseeva, N. A. Shnyder, G. V. Mathyushin, V. V. Sprakh, S. B. Sayutina, O. A. Gavriluk // *International Journal of Biomedicine*. – 2018. – V.8. – № 1. – P. 65-68.
2. Zeman, A. Lesson of the week: Narcolepsy mistaken for epilepsy / A. Zeman, N. Douglas, R. Aylward // *BMJ*. – 2001. – V. 322. – P. 216-218
3. Macleod, S. Symptoms of narcolepsy in children misinterpreted as epilepsy / S. Macleod, C. Ferrie, S.M. Zuberi // *Epileptic Disord*. – 2005. – V. 7(1). – P. 13-17.
4. Stores, G. The protean manifestations of childhood narcolepsy and their misinterpretation / G. Stores // *Dev Med Child Neurol*. – 2006. – V. 48(4). – P. 307-310.
5. Усачева, Е. Л. Клинические особенности неэпилептических приступов у детей / Е. Л. Усачева, К.В. Осипова, А.Г. Притыко // *Неврологический журнал*. – 2009. – № 1. – С.18-24.
6. Darien, I. L. American Academy of Sleep Medicine. International Classification of sleep disorders, 3rd edition / I. L. Darien // *Nihon Rinsho*. – 2015. –V. 73(6). – P. 916-923.
7. Yanagishita, T. Two cases of childhood narcolepsy mimicking epileptic seizures in video-EEG/EMG / T. Yanagishita, S. Ito, Y. Ohtani, K. Eto, T. Kanbayashi, H. Oguni, S. Nagata // *Brain Dev*. – 2018. – pii: S0387-7604(18)30232-8.
8. Anoop, K. G. Innov. Narcolepsy in Adolescence—A Missed Diagnosis: A Case Report / K. G. Anoop, S. Swapnajeet, G. Sandeep // *Clin Neurosci*. – 2017. – V. 14(7-8). – P. 20-23.
9. Coelho, F. Narcolepsy in childhood and adolescence / F. Coelho, F. Aloe, G. Moreira // *Sleep Sci*. – 2012. – V. 5(4). – P. 139–144.
10. Singh, A.K. Narcolepsy presenting as refractory epilepsy / A.K. Singh, A. Saha, N. Dutt, P.R. Mohapatra, A.K. Janmeja, A. Bansal // *Indian J Pediatr*. – 2009. – V. 76. – P. 1073.
11. Rubboli, G. A video-polygraphic analysis of the cataplectic attack / G. Rubboli, G. d’Orsi, A. Zaniboni, E. Gardella, M. Zamagni, R. Rizzi et al. // *Clin Neurophysiol*. – 2000. – V. 111. P. 120-128.
12. Vetrugno, R. Behavioural and neurophysiological correlates of human cataplexy: a video-polygraphic study / R. Vetrugno, R. D’Angelo, K.K. Moghadam, S. Vandi, C. Franceschini, E. Mignot, et al. // *Clin Neurophysiol*. – 2010. – V. 121. – P. 153-162.
13. Zhou, J. Case report of narcolepsy in a sixyear-old child initially misdiagnosed as atypical epilepsy / J. Zhou, X. Zhang, Z. Dong // *Shanghai Arch Psychiatry*. – 2014. – V. 26. – P. 232-235.
14. Darien, I.L. The international classification of sleep disorders third edition (ICSD-3) / I.L. Darien // *American Academy of Sleep Medicine*. – 2014.
15. Johns, M.W. A new method for measuring daytime sleepiness: the Epworth sleepiness scale / M.W. Johns // *Sleep*. – 1991. – Vol. 14. – № 6. – P. 540–545.
16. Захаров, А.В. Нарколепсия: современные представления о патофизиологии и методах лечения / А.В. Захаров, Е.В. Хивинцева, И.Е. Повереннова, Т.В. Романова // *Эффективная фармакотерапия*. – 2017. – № 35. – С. 38-42.

References

1. Dmitrenko, D. V. Arrhythmogenic convulsive syncope in neurological practice: a case report / D. V. Dmitrenko, I. G. Strotskaya, I. P. Artyukhov, O. V. Alekseeva, N. A. Shnyder, G. V. Mathyushin, V. V. Sprakh, S. B. Sayutina, O. A. Gavriluk // *International Journal of Biomedicine*. – 2018. – V.8. – № 1. – P. 65-68.
2. Zeman, A. Lesson of the week: Narcolepsy mistaken for epilepsy / A. Zeman, N. Douglas, R. Aylward // *BMJ*. – 2001. – V. 322. – P. 216-218.
3. Macleod, S. Symptoms of narcolepsy in children misinterpreted as epilepsy / S. Macleod, C. Ferrie, S.M. Zuberi // *Epileptic Disord*. – 2005. – V. 7(1). – P. 13-17.
4. Stores, G. The protean manifestations of childhood narcolepsy and their misinterpretation / G. Stores // *Dev Med Child Neurol*. – 2006. – V. 48(4). – P. 307-310.
5. Usacheva, E. L. Klinicheskie osobennosti neehpilepticheskikh pristupov u detej [Clinical features of

- nonepileptic seizures in children] / E. L. Usacheva, K.V. Osipova, A.G. Prityko // *Nevrologicheskij zhurnal*. – 2009. – № 1. – S.18-24.
6. Darien, I. L. American Academy of Sleep Medicine. International Classification of sleep disorders, 3rd edition / I. L. Darien // *Nihon Rinsho*. – 2015. – V. 73(6). – P. 916-923.
7. Yanagishita, T. Two cases of childhood narcolepsy mimicking epileptic seizures in video-EEG/EMG / T. Yanagishita, S. Ito, Y. Ohtani, K. Eto, T. Kanbayashi, H. Oguni, S. Nagata // *Brain Dev.* – 2018. – pii: S0387-7604(18)30232-8.
8. Anoop, K. G. Innov. Narcolepsy in Adolescence—A Missed Diagnosis: A Case Report / K. G. Anoop, S. Swapnajeet, G. Sandeep // *Clin Neurosci.* – 2017. – V. 14(7-8). – P. 20-23.
9. Coelho, F. Narcolepsy in childhood and adolescence / F. Coelho, F. Aloe, G. Moreira // *Sleep Sci.* – 2012. – V. 5(4). – P. 139-144.
10. Singh, A.K. Narcolepsy presenting as refractory epilepsy / A.K. Singh, A. Saha, N. Dutt, P.R. Mohapatra, A.K. Janmeja, A. Bansal // *Indian J Pediatr.* – 2009. – V. 76. – P. 1073.
11. Rubboli, G. A video-polygraphic analysis of the cataplectic attack / G. Rubboli, G. d’Orsi, A. Zaniboni, E. Gardella, M. Zamagni, R. Rizzi et al. // *Clin Neurophysiol.* – 2000. – V. 111. P. 120-128.
12. Vetrugno, R. Behavioural and neurophysiological correlates of human cataplexy: a video-polygraphic study / R. Vetrugno, R. D’Angelo, K.K. Moghadam, S. Vandi, C. Franceschini, E. Mignot, et al. // *Clin Neurophysiol.* – 2010. – V. 121. – P. 153-162.
13. Zhou, J. Case report of narcolepsy in a sixyear-old child initially misdiagnosed as atypical epilepsy / J. Zhou, X. Zhang, Z. Dong // *Shanghai Arch Psychiatry.* – 2014. – V. 26. – P. 232-235.
14. Darien, I.L. The international classification of sleep disorders third edition (ICSD-3) / I.L. Darien // *American Academy of Sleep Medicine.* – 2014.
15. Johns, M.W. A new method for measuring daytime sleepiness: the Epworth sleepiness scale / M.W. Johns // *Sleep.* – 1991. – Vol. 14. – № 6. – P. 540-545.
16. Zaharov, A.V. Narkolepsiya: sovremennye predstavleniya o patofiziologii i metodah lecheniya [Narcolepsy: current understanding of pathophysiology and treatment] / A.V. Zaharov, E.V. Hivinceva, I.E. Poverennova, T.V. Romanova // *Effektivnaya farmakoterapiya.* – 2017. – № 35. – S. 38-42.