

— ФУНДАМЕНТАЛЬНАЯ МЕДИЦИНА —

DOI 10.25587/SVFU.2018.4(13).20738

УДК 616.441 – 055.1 (= 512.157)

*А. И. Егорова***МОРФОФУНКЦИОНАЛЬНАЯ ХАРАКТЕРИСТИКА
ЩИТОВИДНОЙ ЖЕЛЕЗЫ У МУЖЧИН КОРЕННЫХ
И НЕКОРЕННЫХ НАЦИОНАЛЬНОСТЕЙ
РЕСПУБЛИКИ САХА (ЯКУТИЯ) В ЗИМНИЙ ПЕРИОД ГОДА**

Аннотация: Проведен морфологический анализ макро-, микроструктуры щитовидной железы (ЩЖ) у мужчин коренных и некоренных национальностей Республики Саха (Якутия) в зимний сезон года, у которых методом морфометрии выявлены морфофункциональные изменения показателей структурных компонентов щитовидной железы. Установлено, что в этот период года наружный и внутренний диаметр фолликула, площадь коллоида щитовидной железы у некоренных жителей были выше таковых у мужчин коренной национальности. Также в зимний период высота и площадь тироцита, площадь ядра тироцита, а также ядерно-цитоплазматический индекс щитовидной железы у группы некоренных жителей были больше, чем у коренных. В группе коренных мужчин переход части фолликулярного аппарата щитовидной железы в состоянии повышенной активности выражался в меньшей степени, чем у некоренных.

Ключевые слова: макроморфометрия, микроморфометрия, щитовидная железа, сезоны года.

*А. I. Egorova***The morphofunctional characteristic of the thyroid gland in at
indigenous and non-indigenous men of the radical and not radical
nationality of in the Sakha Rrepublic of sakha (Yakutia) in during the
winter period of year**

Abstract. The article presents the morphological analysis of the macro- and microstructures of the thyroid gland (TG) in indigenous and non-indigenous men in the Sakha Republic (Yakutia) in the winter period. The morphometry method revealed morphofunctional changes in the indicators of thyroid gland structural components. It was established that in this period of the year, the outer and internal diameter of the follicle, the area of the colloid of the thyroid gland were higher in non-aboriginal men than in those of the indigenous peoples. The non-indigenous group had greater height of the thyrocyte, the area of the thyrocyte, the area of the thyrocyte kernel, as well as the nuclear and cytoplasmatic index of the thyroid gland than indigenous men. During the winter period, the indigenous group showed less partial transition of the follicular apparatus of the thyroid gland into hyperactivity than the non-indigenous group.

Keywords: macromorphometry, micromorphometry, thyroid gland, seasons.

ЕГОРОВА Ангелина Иннокентьевна – кандидат биологических наук, младший научный сотрудник Клиники Медицинского института ФГАОУ ВО «Северо-Восточный федеральный университет имени М.К. Аммосова». +79148220249. E-mail: egorovaanil@mail.ru.

EGOROVA Angelina Innokentievna – Candidate of Biological Sciences, Junior Researcher, Clinic, Institute of medicine, M.K. Ammosov North-Eastern Federal University. +79148220249. E-mail: egorovaanil@mail.ru

Актуальность

Республика Саха (Якутия) относится не только к самым холодным регионам планеты с резко континентальным климатом, но и к регионам со значительным дисбалансом необходимых организму микроэлементов в воде и почве, в частности, с наличием большого количества природных очагов, дефицитных по содержанию йода, что негативно влияет на эндоэкологию человека и отражается в высокой распространенности тиреоидной патологии [3, 6, 7].

В адаптационно-приспособительных реакциях организма особую роль выполняет нейро-эндокринная система, одной из важных составляющих которой является щитовидная железа. В условиях Якутии на функцию щитовидной железы, как лабильной структуры организма, тонко реагирующей на большинство экзо- и эндогенных воздействий, кроме дефицита ряда других микроэлементов влияют и экстремальный температурный, и световой режимы, и выраженная сезонность климата [6, 9, 11]. В связи с этим сохранение здоровья населения республики, разработка научно-обоснованных профилактических мероприятий по оптимизации адаптации человека в холодных регионах планеты остаются актуальными [3, 4, 6, 8, 11].

Цель исследования – дать гистоморфологическую характеристику структурной организации щитовидной железы у мужчин коренных и некоренных национальностей Республики Саха (Якутия) в зимний сезон года.

Материал и методы исследования.

Макроморфометрический метод исследования. Для решения поставленных задач объектом исследования послужили щитовидные железы (ЩЖ), изъятые у 55 практически здоровых мужчин коренных (якуты, эвены, эвенки) и некоренных (русские, украинцы) национальностей погибших от различных травм, несовместимых с жизнью, без травм органов шеи на территории Республик Саха (Якутия). Исследованы лица периода зрелого возраста (от 21 до 59 лет), согласно возрастной периодизации онтогенеза человека, принятой на VII Всесоюзной конференции по проблемам возрастной морфологии, физиологии и биохимии АПН СССР (1965).

Забор секционного материала проводился в зимнее (декабрь, январь, февраль) время года на базе ГБУ «Бюро судебно-медицинской экспертизы» и патологоанатомического отдела Республиканской больницы № 1 – Национального центра медицины. Патологоанатомические вскрытия проводились в течение первых 12-24 часов с момента гибели. Информация о материале была получена из протоколов вскрытия и анкетных данных. По имеющимся данным, у погибших не были диагностированы прижизненные и посмертные патологии ЩЖ.

ЩЖ во время патологоанатомического исследования тщательно сепарировали, регистрировали ее топографические и анатомические особенности (общий вид, вид на разрезе), взвешивали с точностью до 0,01 г (весы ВЛКТ-500) на весах, измеряли линейные параметры обеих долей (высота, ширина, толщина). Были определены абсолютная (АМ) (г) и относительная масса (ОМ) щитовидной железы (%) по формуле:

$$\text{ОМ ЩЖ} = \frac{\text{АМ ЩЖ, г}}{\text{Масса тела, кг}} * 100\%$$

В целях изучения динамики развития ЩЖ определяли тиреоидный объем (V) долей ЩЖ при помощи формулы:

$$V = a \cdot b \cdot c \cdot 0,479,$$

где *a* – длина, *b* – ширина, *c* – толщина долей ЩЖ, 0,479 – коэффициент поправки на эллипсоидность.

Гистоморфометрический метод исследования. Приготовление гистологических препаратов проводилось по стандартному методу. Полученные гистологические препараты изучали и наиболее демонстративные препараты фотографировали с помощью встроенной фотокамеры в световом медико-биологическом микроскопе Nikon Eclipse Ci-E. При изучении гистологических срезов определяли тип строения ЩЖ, ее структурных компонентов, которые являются морфологическими эквивалентами функционального состояния ЩЖ.

Морфометрию ЩЖ изучали с количественной оценкой структурно-функциональных компонентов с учетом рекомендаций, представленных в работах В.Л. Быкова, О.К. Хмельницкого, М.С. Третьяковой, А.В. Киселева и др. [5, 14]. Для характеристики функционирования

органа был проведен анализ первичных показателей структурных компонентов ЩЖ с помощью микроскопа Nikon Eclipse Ci-E при увеличении $\times 1000$ и $\times 100$: средний наружный и внутренний диаметры фолликулов, средняя высота фолликулярного тиреоцита, площадь фолликулярного тиреоцита, площадь коллоида, площадь ядра фолликулярного тиреоцита. Морфометрические измерения структурных компонентов ЩЖ производились с помощью компьютерной программы «Screen Meter», подсчет морфометрических показателей проводился минимум в 10 полях зрения.

На основании первичных показателей рассчитывались вторичные. Был определен показатель индекса накопления коллоида (ИНК), который имеет прямую связь с внутренним диаметром фолликулов и обратную – с высотой тиреоидного эпителия, снижаясь при усилении активности. Определяли по формуле:

$$\frac{d}{2h},$$

где d – средний диаметр фолликула, h – средняя высота тиреоцита.

Фолликулярно-коллоидный индекс (ФКИ), который характеризует функциональную активность щитовидной железы, вычисляли по формуле:

$$\text{ФКИ} = \frac{S_e}{S_c},$$

где S_e – площадь тиреоцита, S_c – площадь коллоида.

Определяли ядерно-цитоплазматический индекс (ЯЦИ) по формуле:

$$\text{ЯЦИ} = \frac{S_{\text{ядра}}}{S_e},$$

где $S_{\text{ядра}}$ – площадь ядра тиреоцита, S_e – площадь тиреоцита.

Результаты исследования.

ЩЖ типично располагалась на передней поверхности трахеи и состояла из двух боковых долей, соединенных перешейком. Иногда определялся пирамидальный отросток.

ЩЖ была окружена висцеральной фасцией шеи и заключена в плотную фиброзную капсулу. ЩЖ на ощупь гладкая, имела мягкоэластичную консистенцию. Ткань на разрезе была светло-темно-коричневого цвета. По латеральному краю долей ЩЖ четко определялось её дольчатое строение.

Поскольку масса ЩЖ является одним из показателей её морфофункционального состояния, нами был определен средний показатель абсолютной массы (АМ) ЩЖ у коренных жителей, который составил $22,48 \pm 0,61$ г, у некоренных – $22,80 \pm 1,46$ г. Расчет средней величины относительной массы (ОМ) ЩЖ у коренных жителей был наибольшим и составил $39,09 \pm 1,58$ %, у некоренных – $30,34 \pm 1,77$ %. При расчете среднего показателя объёма ЩЖ выявлено, что у коренных жителей данный показатель составил $20,64 \text{ см}^3$, что в 1,2 раза меньше, чем у некоренных – $26,77 \text{ см}^3$.

При микроморфометрическом исследовании фолликулы ЩЖ имели в основном округлую, овоидную и неправильно-округлую форму. Так, средний показатель наружного диаметра фолликула ЩЖ у коренных жителей составил $60,87 \pm 1,42$ мкм, что в 1,15 раза меньше, чем у некоренных жителей $70,27 \pm 2,60$ мкм. Средний показатель внутреннего диаметра фолликула ЩЖ у коренных жителей составил $41,68 \pm 1,38$ мкм, у некоренных – $49,48 \pm 2,67$ мкм.

Фолликулярный эпителий ЩЖ имел кубическую форму, и средняя его высота у коренных жителей составил $4,80 \pm 0,21$ мкм, у некоренных – $5,92 \pm 1,75$ мкм. Исследование средней величины площади фолликулярного тиреоцита ЩЖ у коренных жителей составил $2,79 \pm 0,13$ %, что в 1,2 раза меньше, чем у некоренных, у которых составил $3,45 \pm 0,22$ %. Ядра клеток тиреоцита ЩЖ преимущественно имели округлую и овальную форму со средней площадью у коренных жителей $0,86 \pm 0,05$ %, у некоренных – $1,15 \pm 0,06$ %, монохромные, расположены центрально. Расчет показателя ядерно-цитоплазматического индекса (ЯЦИ) ЩЖ у коренных и некоренных жителей составил $0,48 \pm 0,02$. Фолликулы щитовидной железы были заполнены гомогенным эозинофильным коллоидом. При вычислении площади коллоида ЩЖ у коренных жителей

данный показатель составил $19,04 \pm 1,28$ %, что в 1,1 раза меньше, чем у некоренных, у которых он составил $21,08 \pm 2,04$ %. Показатель фолликулярно-коллоидного индекса (ФКИ) ЩЖ, определяющего функциональную активность железа, у коренных жителей составил $9,07 \pm 0,65$, а у некоренных был наименьшим и составил $7,12 \pm 0,73$. Показатель индекса накопления коллоида (показатель Брауна) ЩЖ у коренных жителей составил $11,33 \pm 0,56$, что в 1,3 раза меньше, чем у некоренных, у которых этот показатель составил $15,35 \pm 0,93$.

Обсуждение полученных результатов.

Поскольку ЩЖ является абсолютно эколого-зависимым органом, ее гистоморфологическое строение имеет четкую региональную зависимость [1, 9], в частности особенности Якутии, влияющие на состояние ЩЖ, отмечены выше.

Несмотря на то, что морфология ЩЖ описывается многими исследователями, в отечественной и зарубежной литературе не найдено работ, описывающих гистоморфологические изменения ЩЖ в зимний период года.

С учетом вышеизложенного, а также того факта, что в адаптационно-приспособительных реакциях организма особую роль выполняет ЩЖ, нами проведена работа, направленная на исследование макро-, микроморфологии щитовидной железы в зимний период года в условиях Республики Саха (Якутия).

Нами исследованы ЩЖ мужчин коренных и некоренных национальностей в возрасте от 21-59 лет. Полученные макроморфометрические данные ЩЖ показали некоторые изменения между исследуемыми группами. Так, средняя абсолютная масса ЩЖ в зимний период года был наибольшим у лиц некоренных национальностей ($22,80 \pm 1,46$ г), по сравнению с коренными.

Мы предприняли попытку сравнения средних показателей АМ ЩЖ коренных и некоренных жителей Республики Саха (Якутия) с данными Сиповского П.В. (1963), Власова З.А. (1971), Авдеенко Ю.Л. (2003), Луговой Е.А. (2002), Васильевой О.А. (2011). Как видно из рис. 1, отмечается значительная разница в массе щитовидной железы с данными Сиповского П.В. (1963) и незначительная разница с данными других авторов.

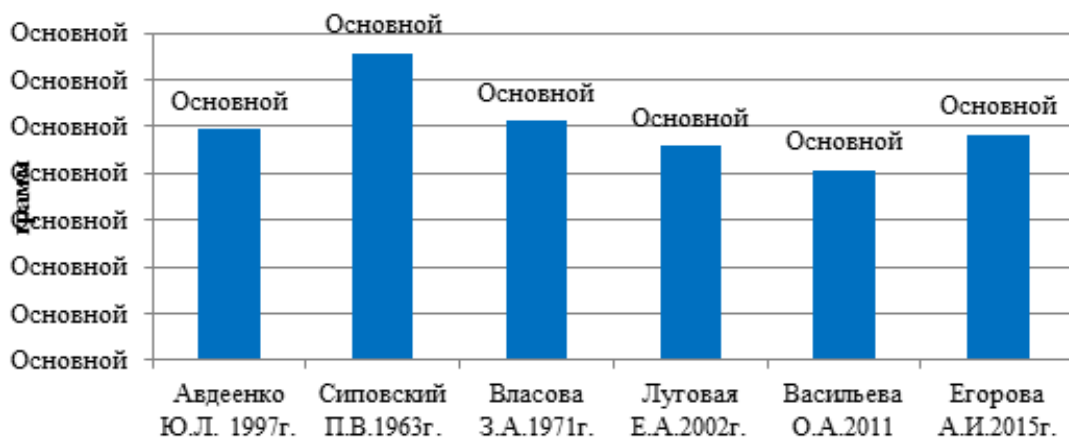

Рисунок 1. Сравнительный анализ показателей средней абсолютной массы щитовидной железы (г) с данными других авторов

Расчет показателя ОМ ЩЖ у лиц коренных национальностей показал наибольший результат – $39,09 \pm 1,58$ %, по сравнению с некоренными жителями.

При вычислении среднего объема ЩЖ выявлено, что у лиц коренных национальностей данный показатель был наименьшим и составил $20,64$ см³, чем у некоренных жителей. В исследованиях Васильевой О.А. (2011), показатель объема ЩЖ у мужчин г. Смоленска составил $22,2 \pm 5,8$ см³, что приблизительно соответствует нашим показателям (рис. 2).

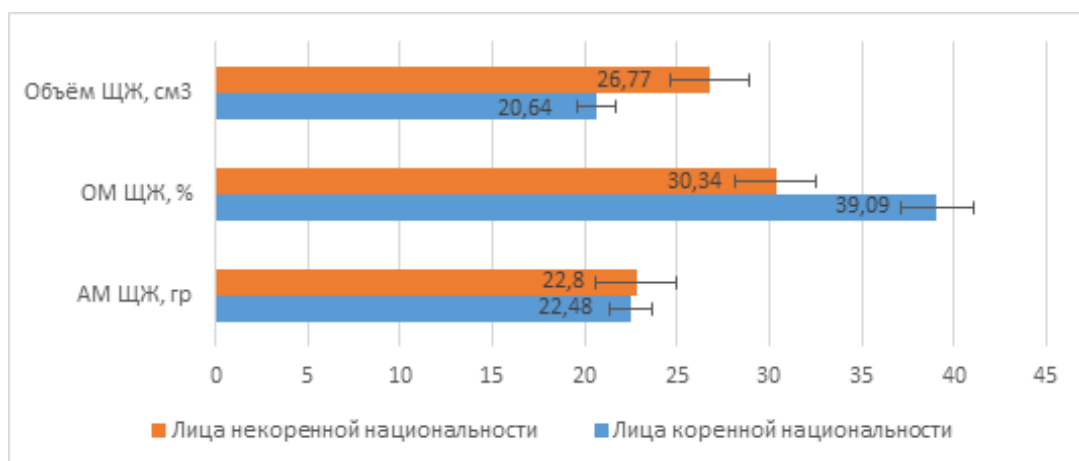


Рисунок 2. Средние макроморфометрические параметры ЩЖ у мужчин коренной и некоренной национальности в зимний сезон года

Таким образом, сравнительный анализ макроструктуры ЩЖ в зимний период года показал, что АМ, объём ЩЖ был наибольшим у лиц некоренных национальностей, тогда как ОМ ЩЖ имела обратную тенденцию. Возможно, это связано с антропометрическими особенностями коренных жителей Республики Саха (Якутия): относительно низкий рост, короткая шея.

Для более детального исследования ЩЖ в зимний период года нами изучена микроструктурная её организация. Для получения объективных данных активности ЩЖ использованы усреднённые микроморфометрические показатели, позволяющие говорить о характере функционирования органа.

Так, морфометрические показатели наружного диаметра фолликула ЩЖ у лиц коренных национальностей составил $60,87 \pm 1,42$ мкм, что в 1,15 раза меньше, чем у некоренных ($70,27 \pm 2,60$ мкм). Показатели внутреннего диаметра фолликула ЩЖ у лиц коренных национальностей составил $41,68 \pm 1,38$ мкм, у некоренных – $49,48 \pm 2,67$ мкм. Фолликулярный эпителий ЩЖ имел кубическую форму, и средняя его высота у лиц некоренной национальности составил $5,92 \pm 1,75$ мкм, у коренных $4,80 \pm 0,21$ мкм и был достоверно меньше в 1,2 раза ($p < 0,05$). Аналогичная тенденция отмечается при расчёте площади фолликулярного тироцита ЩЖ: у лиц коренных национальностей отмечается достоверное ($p < 0,05$) уменьшение в 1,2 раза. При морфометрическом исследовании ядра клеток тироцита ЩЖ имели преимущественно округлую, овальную форму и располагались центрально. Характеристика среднего показателя площади ядра тироцита ЩЖ у группы мужчин коренных национальностей также достоверно меньше в 1,3 раза ($0,86 \pm 0,05$ % и $1,15 \pm 0,06$ % соответственно). По мнению Хмельницкого О.К. и Ступиной А.С. (1989), увеличение площади (объёма) ядра необходимо рассматривать как компенсаторное усиление функции клеток в ответ на уменьшение количества клеток, а также атрофию и дистрофические изменения.

В настоящее время структура фолликулярного коллоида изучена достаточно хорошо [10, 14, 15]. В нашем исследовании средний показатель площади коллоида в 1,1 раза меньше у лиц коренной национальности ($19,04 \pm 1,28$ % и $21,08 \pm 2,04$ % соответственно). По данным Авдеенко Ю.Л. (2003), показатель площади коллоида ЩЖ в среднем составил $44,32 \pm 3,28$ %, что больше полученных нами данных у группы коренных и некоренных жителей Якутии.

Средний показатель ЯЦИ ЩЖ у лиц коренных и некоренных национальностей в этот период года существенно не отличался. ФКИ ЩЖ у группы некоренных жителей был достоверно в 1,2 раза ($p < 0,05$) меньше, чем у группы коренных. Увеличение ФКИ может быть расценено как функциональное напряжение железы, необходимое для поддержания оптимального уровня жизнедеятельности в этом периоде года [5, 2].

Средний показатель Брауна (индекс накопления коллоида) ЩЖ у группы коренных был меньше в 1,3 раза, по сравнению с данными показателями у некоренных ($11,33 \pm 0,56$ и $15,35 \pm 0,93$ соответственно).

Таким образом, по результатам полученных нами макро-, микроморфометрических данных можно утверждать, что региональные особенности климато-экологической обстановки и холод могут оказывать воздействие на морфологию ЩЖ. При морфометрическом исследовании ЩЖ у мужчин некоренной национальности в зимний период года практически в каждой железе определялись участки повышенной активности. Данные гистоморфологические изменения, происходящие в щитовидной железе у группы некоренных жителей в зимний период года, мы расцениваем как компенсаторно-адаптационные реакции, направленные на сохранение температурного гомеостаза.

Выводы

1. По данным морфологического исследования, АМ ЩЖ у некоренных жителей была наибольшей в 1,01 раза, чем таковая у коренных, а тем временем ОМ ЩЖ снижалась у некоренных жителей. При сравнении показателей объём ЩЖ у коренных жителей был снижен в 1,2 раза по сравнению с таковым у некоренных.
2. Средний показатель наружного диаметра тиреоидного фолликула ЩЖ у коренных жителей был достоверно ($p < 0,01$) меньше в 1,15 раза, чем у некоренных жителей, также был наименьшим и показатель внутреннего диаметра тиреоидного фолликула – в 1,18 раза.
3. Показатель средней высоты фолликулярного эпителия ЩЖ у коренных жителей был в 1,2 раза меньше, чем у некоренных жителей.
4. Площадь тиреоцита, ядра тиреоцита и коллоида ЩЖ у коренных жителей были наименьшими (1,2; 1,3; и 1,1 раза, соответственно), чем таковых у некоренных жителей.
5. Значение ЯЦИ ЩЖ в зимний сезон года у коренных и некоренных жителей практически одинаковы.
6. Средний показатель ФКИ ЩЖ был наибольшим у коренных жителей в 1,2 раза, чем у некоренных, что, по мнению некоторых авторов, может быть расценено как морфофункциональное напряжение железы в зимний период года.
7. Показатель индекса накопления коллоида (показатель Брауна) ЩЖ был достоверно ($p < 0,01$) меньше у коренных жителей в 1,3 раза, чем у некоренных.

Литература

1. Авдеенко, Ю.Л. Морфоэкологическая характеристика щитовидной железы взрослого населения Санкт-Петербурга: автореф. дис. ... канд. мед. наук / Ю.Л. Авдеенко. – СПб., 2003. 12 с.
2. Авдеенко, Ю.Л., Хмельницкий, О.К. Морфологическая характеристика щитовидной железы взрослых жителей Санкт-Петербурга (по данным выборочного исследования) / Ю.Л. Авдеенко, О.К. Хмельницкий // *Арх. пат.* – 2001. – Т. 63, – № 4. – С. 22-26.
3. Альперович, Б.И. Эндемический зоб в Якутии / Б.И. Альперович. – Якутск, 1963. – 95 с.
4. Александрова, С.Н. Якутия XX век в зеркале статистики / С.Н. Александрова. Якутск, 2001. 125 с.
5. Быков, В.Л. Возрастные особенности кровоснабжения щитовидной железы (гистохимическое и стереологическое исследование) / В.Л. Быков // *Проблемы эндокринологии.* – 1979. – Т.25. – № 2. – С. 76-79.
6. Данилова, Г.И. Эндемический зоб у детей Республики Саха (Якутия): автореф. дис. ...канд. мед. наук / Г.И. Данилова. – М., 1999. – 17 с.
7. Оценка йодной недостаточности в отдельных регионах России / И.И. Дедов, Н.Ю. Свириденко, Г.А. Герасимов, В.А. Петеркова, Б.П. Мищенко, М.И. Арбузова, А.А. Шишкина, О.Б. Безлепкина, Р.А. Красноперов, А.Н. Герасимов, Г.А. Мельниченко, М.В. Велданова // *Проблемы эндокринологии.* – 2000. – Т.46. – № 6. – С. 3-7.
8. Луговая, Е.А. Взаимосвязь возрастных изменений структуры щитовидной железы и уровня микроэлементов у жителей Магадана: автореф. дис. ... канд. биол. наук / Е.А. Луговая. – СПб., 2002. – 22 с.
9. Казначеев, В.П. Современные аспекты адаптации / В.П. Казначеев. Новосибирск, 1980. 190 с.
10. Изменение психосоматического статуса человека в условиях вахтового труда / Л.Е. Панин, Р.П. Валов, М.Г. Чухрова, А.В. Ткачев // *Физиол. человека.* – 1990. – Т.16. – № 3. – С. 107-113.
11. Саввинов, Д.Д. Экологическая безопасность – элемент суверенизации республики Саха (Якутия) / Д.Д. Саввинов // *Наука РС (Я): состояние, результаты, проблемы.*: сб. науч. ст. / научн. ред. Петрова П.Г. – Якутск, 2001. – 196 с.

12. Сиповский, П.В., Антипина, А.Н. Архив патологии. – 1963. – Т. 25. – № 11. – С. 58-67.
13. Хмельницкий, О.К., Ступина, А.С. Функциональная морфология эндокринной системы при атеросклерозе и старении / О.К. Хмельницкий, А.С. Ступина. – Л., 1989. – 248 с.
14. Морфоэкологическая характеристика заболеваний щитовидной железы в различных регионах России и Белоруссии по данным операционного материала / О.К. Хмельницкий, М.С. Третьякова, А.В. Киселев и др. // Архив патологии. – 2000. – Т. 62. – № 4. – С. 19-27.
15. Kubacki, J. Berwieniesig koloidutarczycy w roznych grupach wieku a zagadnienie starzenia sie tarczycy / Kubacki J., Panasiewicz M., Mierwa A. // PatoLPolska. – 1975. – Vol.26. – P. 511-516.

References

1. Avdeenko, Yu.L. Morfoekologicheskaya harakteristika shchitovidnoj zhelezy vzroslogo naseleniya Sankt-Peterburga: avtoref. dis. ... kand. med. Nauk / Yu.L. Avdeenko. – SPb., 2003. – 12 s.
2. Avdeenko, Yu.L., Hmel'nickij, O.K. Morfologicheskaya harakteristika shchitovidnoj zhelezy vzroslykh zhitelej Sankt-Peterburga (po dannym vyborochnogo issledovaniya) / Yu.L. Avdeenko, O.K. Hmel'nickij // Arh. pat. – 2001. – Т. 63, – № 4. – S. 22-26.
3. Al'perovich, B.I. Endemicheskij zob v Yakutii / B.I. Al'perovich. – Yakutsk, 1963. – 95 s.
4. Aleksandrova, S.N. Yakutiya XX vek v zerkale statistiki / S.N. Aleksandrova. – Yakutsk, 2001. – 125 s.
5. Bykov, V.L. Vozrastnye osobennosti krovosnabzheniya shchitovidnoj zhelezy (gistohimicheskoe i stereologicheskoe issledovanie) / V.L. Bykov // Problemy endokrinologii. – 1979. – Т.25. – № 2. – S. 76-79.
6. Danilova, G.I. Endemicheskij zob u detej Respubliki Saha (Yakutiya): avtoref. dis. ...kand. med. nauk / G.I. Danilova. – M., 1999. – 17 s.
7. Ocenka odnoj nedostatochnosti v otdel'nyh regionah Rossii / I.I. Dedov, N.Yu. Sviredenko, G.A. Gerasimov, V.A. Peterkova, B.P. Mishchenko, M.I. Arbusova, A.A. Shishkina, O.B. Bezlepkina, R.A. Krasnoperov, A.N. Gerasimov, G.A. Mel'nichenko, M.V. Veldanova // Problemy endokrinologii. – 2000. – Т.46. – № 6. – S. 3-7.
8. Lugovaya, E.A. Vzaimosvyaz' vozrastnykh izmenenij struktury shchitovidnoj zhelezy i urovnya mikroelementov u zhitelej Magadana: avtoref. dis. ...kand.biol.nauk / E.A. Lugovaya. – SPb., 2002. – 22 s.
9. Kaznacheev, V.P. Sovremennye aspekty adaptacii / V.P. Kaznacheev. – Novosibirsk, 1980. – 190 s.
10. Izmenenie psihosomaticheskogo statusa cheloveka v usloviyah vahtovogo truda / L.E. Panin, R.P. Valov, M.G. Chuhrova, A.V. Tkachev // Fiziol. cheloveka. – 1990. – Т.16. – № 3. – S. 107-113.
11. Savvinov, D.D. Ekologicheskaya bezopasnost' – element suverenizacii respubliki Saha (Yakutiya) / D.D. Savvinov // Nauka RS (Ya): sostoyanie, rezul'taty, problemy: sb. nauch. st. / nauchn. red. Petrova P.G. – Yakutsk, 2001. – 196 s.
12. Sipovskij, P.V., Antipina, A.N. Arhiv patologii. – 1963. – Т. 25. – № 11. – S. 58-67.
13. Hmel'nickij, O.K., Stupina, A.S. Funkcional'naya morfologiya endokrinnoj sistemy pri ateroskleroze i starenii / O.K. Hmel'nickij, A.S. Stupina. – L., 1989. – 248 s.
14. Morfoekologicheskaya harakteristika zabojevanij shchitovidnoj zhelezy v razlichnyh regionah Rossii i Belorussii po dannym operacionnogo materiala / O.K. Hmel'nickij, M.S. Tret'yakova, A.V. Kiselev i dr. // Arhiv patologii. – 2000. – Т. 62. – № 4. – S. 19-27.
15. Kubacki, J. Berwieniesig koloidutarczycy w roznych grupach wieku a zagadnienie starzenia sie tarczycy / Kubacki J., Panasiewicz M., Mierwa A. // PatoLPolska. – 1975. – Vol.26. – P. 511-516.