

М. В. Ханды, Т. И. Никифорова, Л. Е. Николаева

ДЕФИЦИТА АЛЬФА-1 АНТИТРИПСИНА У РЕБЕНКА В РЕСПУБЛИКЕ САХА (ЯКУТИЯ)

Аннотация. Одной из причин развития хронических неспецифических заболеваний легких с развитием эмфиземы является дефицит альфа-1 антитрипсина, обусловленный снижением соответствующего белка в сыворотке крови вследствие мутаций в гене SERPINA1 [1, 2]. По определению Всемирной организации здравоохранения, дефицит альфа-1 антитрипсина (А1АТ) – заболевание, вызванное генетически детерминированной недостаточностью этого белка.

По данным Европейского пульмонологического фонда, в странах Европы распространенность дефицита А1АТ варьирует в пределах 1 к 1800–2500 новорожденным, что составляет порядка 125 тыс. человек [3, 4], а в США встречается около 60–100 тыс. пациентов с этим заболеванием [5]. Распространенность дефицита А1АТ в Российской Федерации неизвестна. Клинические проявления дефицита А1АТ достаточно полно представлены у взрослых [6].

Литературные данные и клинические случаи дефицита А1АТ у детей немногочисленны, что и послужило основанием к описанию клинического случая.

Показано, что поражения легочной ткани у пациента с дефицитом А1АТ дебютировало в возрасте 6 лет с признаками рецидивирующей бронхиальной обструкции с развитием хронического деформирующего бронхита. Повышение осведомленности практикующих врачей различных специальностей об этом заболевании позволит улучшить диагностику и раннее выявление данной патологии.

Ключевые слова: дети, дефицит альфа-1 антитрипсина, серпина, бронхи, легкие, генетика, ХНЗЛ, хронический бронхит, Якутия.

М. V. Khandy, T. I. Nikiforova, L. E. Nikolaeva

Alpha-1 antitrypsin deficiency in children in the Sakha Republic (Yakutia)

Abstract. One of the causes of developing chronic nonspecific lung diseases with emphysema is alpha 1-antitrypsin deficiency, caused by a decrease in the corresponding protein in the serum due to mutations in the SERPINA1 gene [1, 2]. According to the World Health Organization, alpha-1-antitrypsin deficiency (A1AT) is a disease caused by a genetically determined deficiency of this protein.

ХАНДЫ Мария Васильевна – доктор мед. наук, профессор, профессор кафедры пропедевтики детских болезней Медицинского института ФГАОУ ВО «Северо-Восточный федеральный университет имени М.К. Аммосова». Телефон: 89142331281. E-mail: m_leader@rambler.ru

KHANDY Maria Vasil'evna – Doctor of Medical Sciences, Professor, Department of Propaedeutics of Children's Diseases, Institute of Medicine, M.K. Ammosov North-Eastern Federal University. Phone: +79142331281. E-mail: m_leader@rambler.ru

НИКИФОРОВА Татьяна Ивановна – аспирант кафедры пропедевтики детских болезней Медицинского института ФГАОУ ВО «Северо-Восточный федеральный университет имени М.К. Аммосова», врач-пульмонолог. Телефон: 89640778259. E-mail: TatianaN-89@mail.ru

NIKIFOROVA Tat'iana Ivanovna –graduate student Department of Propaedeutics of Children's Diseases, Institute of Medicine, M.K. Ammosov North-Eastern Federal University, pulmonologist. Phone.: +79640778259. E-mail: TatianaN-89@mail.ru

НИКОЛАЕВА Лена Егоровна – врач-пульмонолог, заведующий пульмонологическим отделением ГБУ РС (Я) «Республиканская больница № 1 – Национальный Центр медицины». Телефон: 89841169521. E-mail: pulmodetiylt@mail.ru

NIKOLAEVA Lena Egorovna – pulmonologist, head of the Pulmonology Department, Republic's Hospital No. 1 – National Center of Medicine. Phone.: +79841169521. E-mail: pulmodetiylt@mail.ru

According to the European Pulmonary Foundation, the prevalence of the A1AT deficiency in Europe averages to 1 per 1,800–2,500 newborns, which is about 125 thousand people [3, 4], and in the US, there are about 60–100 thousand patients with this disease [5].

The prevalence of the A1AT deficiency in the Russian Federation is unknown. Clinical manifestations of the A1AT deficiency in adults are sufficiently described [6]. Literary data and clinical cases of the A1AT deficiency in children are few, which served as the basis for the description of the clinical case.

The lung tissue damage in a patient with the A1AT deficiency started at the age of 6 years with signs of recurrent bronchial obstruction with the development of chronic deforming bronchitis. Increased awareness of practitioners of various fields will improve the establishment of diagnosis and early detection of this pathology.

Keywords: children, alpha-1 antitrypsin deficiency, , serpina, bronchi, lungs, genetics, CNSLD, chronic bronchitis, Yakutia.

Введение

A1AT – гликопротеид с молекулярной массой 52 кДа, который относится к семейству сериновых протеаз – серпинам, синтезируется в гепатоцитах, в моноцитах, в эпителии легких и кишечника [6, 7]. Высвобождаясь в кровь, ААТ инактивирует протеолитические ферменты лейкоцитов, главным образом – эластазу нейтрофилов, обеспечивая защиту альвеол и эластического каркаса межальвеолярного интерстиция легких от повреждения [8]. Нормальное содержание ААТ в сыворотке крови составляет 0,9–2,0 г / л. Дефицитом ААТ считается уровень в сыворотке крови ниже 0,8 г / л (80 мг / дл).

Цель работы: в рамках настоящей статьи представлено описание клинического случая дефицита А1АТ.

Клиническое наблюдение. Девочка от первой беременности, протекавшей на фоне гестоза матери. Роды естественные на 36 неделе гестации. Вес при рождении составил 3060 гр, длина 51 см. К груди приложена на пятые сутки. В возрасте 11 суток переведена в детское отделение с диагнозом *врожденная пневмония, ателектаз верхней доли правого легкого*. Грудное вскармливание до 8 мес. Психомоторное развитие соответствует возрасту. Профилактические прививки получала по календарю. Перенесенные заболевания: ОРВИ (острая респираторная вирусная инфекция), пневмония, бронхиты, синуситы.

В 6 лет обследована в республиканской больнице г. Улан-Удэ, где был выставлен диагноз *бронхиальная астма, тяжелое течение*. Проведенное противовоспалительное и бронхолитическое лечение (кропоз, кромоген, сальбутамол) эффекта не дали.

С жалобами на постоянный влажный кашель с отделением желто-зеленой мокроты, постоянный насморк с зеленым отделяемым, периодическую одышку в возрасте 9 лет впервые, с целью уточнения поражения органов дыхания, пациентка была обследована в пульмонологическом отделении Национального центра медицины г. Якутска. При осмотре обращали на себя внимание сниженное настроение, астенический тип телосложения.

Вес 27 кг, рост 131 см. Дисгармоническое развитие. Состояние при поступлении расценено как средней степени. Кожные покровы чистые, бледные. При аускультации легких выслушивались рассеянные сухие свистящие и жужжащие хрипы с обеих сторон. Перкуторно ясный легочный звук без локальных изменений. В остальном внутренние органы без патологии. В периферической крови – стойкий моноцитоз, ускоренная СОЭ (скорость оседания эритроцитов); при цитологическом анализе мокроты – цвет светло-зеленый, определяются лейкоциты и плоский эпителий в большом количестве.

Отмечено снижение уровня альфа-1-антитрипсина (А1АТ) до 47,7 мг/дл (норма 89-205 мг/дл). На рисунке номер 1 представлен уровень А1АТ в разные годы госпитализации.

При посеве мокроты выделены следующие микроорганизмы с чувствительностью к антибактериальным препаратам (АБП), которые представлены в табл. 1.

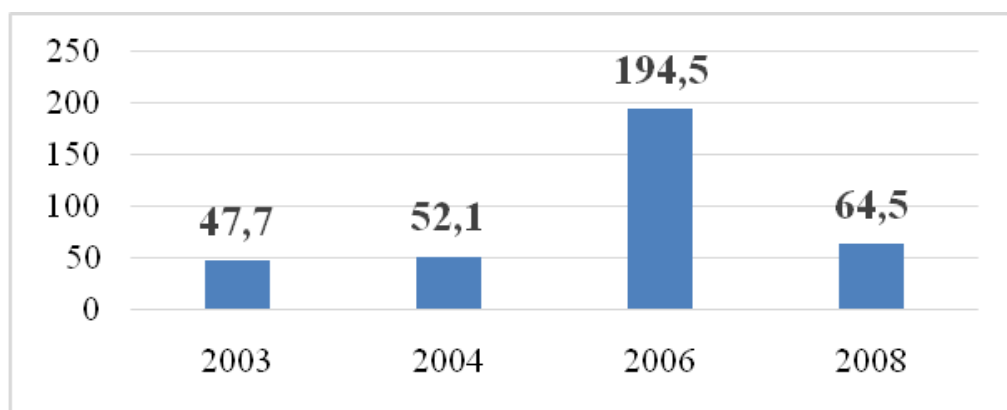


Рис. 1. Уровень А1АТ у пациента в разные годы обследования

Таблица 1

Микробная флора с чувствительностью к АБП в разные годы обследования

Год	Микроорганизм	Чувствительность к АБП	Устойчивость к АБП
2003	этиологически значимых микроорганизмов нет		
2004	<i>Streptococcus pneumonia</i>	пенициллин В, цефотаксим, клиндамицин, рифампицин, ампициллин	эритромицин, левофлоксацин
2006	этиологически значимых микроорганизмов нет		
2008	<i>Candida albicans</i>		
2008	<i>Candida albicans Staphylococcus aureus</i>	эритромицин, рифампицин, ломефлоксацин, линезолид	-

Микробный пейзаж пациента полиморфен и представлен выделением *Streptococcus pneumonia*, *Staphylococcus aureus*, которые чувствительны к большинству антибактериальных препаратов, также неоднократно высевался *Candida albicans*.

На рентгенограмме органов грудной клетки – бронхит с обструктивным синдромом, ателектаз средней доли правого легкого. На рентгенограмме придаточных пазух носа – двусторонний верхнечелюстной синусит, слева в фазе экссудации, ринит. На компьютерной томографии – хронический диффузный бронхит, хронический ателектаз средней доли правого легкого.

При спирометрии (ФВД) жизненная емкость легких (ЖЕЛ) в пределах нормы, обструктивные нарушения не выявлены. Бронходилатационный тест с сальбутамолом отрицательный. При плетизмографии отмечено увеличение бронхиального сопротивления резкой степени, увеличение общего объема легкого (ООЛ) значительной степени, общая емкость легких (ОЕЛ) в пределах нормы, с сохранением ЖЕЛ. По данным фибробронхоскопии выявлен катаральный эндобронхит.

С учетом данных обследования, по результатам осмотров генетиком, гастроэнтерологом, эндокринологом, диагноз «бронхиальная астма, тяжелой степени» был изменен на «хронический деформирующий бронхит. Хронический ателектаз S4 справа. Бронхообструктивный синдром. Дефицит альфа 1-антитрипсина. Дыхательная недостаточность I степени. Хронический верхнечелюстной гнойный синусит, обострение. Гиперметропический астигматизм. Кондуктивная тугоухость I степени справа».

С целью генотипирования А1АТ пациент был направлен в МГНЦ (г. Москва) с последующим переводом во взрослую службу под наблюдение пульмонолога и генетика.

Заключение

Дефицит А1АТ является одним из серьезных, недооцененных орфанных заболеваний бронхолегочной системы, приводящим к ранней инвалидизации больного и требующим осведомленности врачей разных специальностей для своевременной диагностики и лечения. Наблюдение у врачей должно осуществляться пожизненно. Больному очень важно своевременно принимать препараты и соблюдать все рекомендации, чтобы свести к минимуму патологическое воздействие болезни.

Литература

1. American Thoracic Society / European Respiratory Society Statement, American Journal of Respiratory and Critical Care Medicine // Am. J. Respir. Crit. Care Med. – 2000. – Vol. 168, N 7. – P. 818–900.
2. Greene, C.M. The role of pro teases, endoplasmic reticulum stress and SERPINA1 het erozygosity in lung disease and α 1 antitrypsin deficiency / C.M. Greene, T. Hassan, K. Molloy et al. // Exp. Rev. Respir. Med. – 2011. – № 5 (3). – P. 395-411.
3. American Thoracic Society/European Respiratory Society statement: tandards for the diagnosis and management of individuals with alpha-1 antitrypsin deficiency. Am J Respir Crit Care Med. 2003;168(7):818–900. doi: 10.1164/rccm.168.7.818.
4. Hutchison, D.C. Alpha 1-antitrypsin deficiency in Europe: geographical distribution of Pi types S and Z / D.C. Hutchison // Respiratory Medicine. – 1998. – Mar; № 92(3). – P. 367-377.
5. Колесникова, Е.В. Альфа-1-антитрипсиновая недостаточность: Современный взгляд на проблему / Е.В. Колесникова // Сучасна гастроентерологія. – 2008. – № 2(40). – С. 93-98.
6. Мельник, С. И. Дефицит альфа-1-антитрипсина у детей: описание серии случаев / С. И. Мельник, Н. Н. Власов, М. В. Пинеvская, Е. А. Орлова, С. В. Старевская, И. Ю. Мельникова // Вопросы современной педиатрии. – 2016. – № 15 (6). – С. 619–624. doi: 1010.15690/vsp. v15i6.1660
7. Pini, L. The role of bronchial epithelial cells in the pathogenesis of COPD in Z alpha 1 antitrypsin deficiency / L. Pini, L. Tiberio, N. Venkatestan et al. // Respir. Res. – 2014. – № 15 (1). – P. 112.
8. Соловьева, О.Г. Дефицит α 1-антитрипсина в практике пульмонолога / О.Г. Соловьева // Пульмонология. – 2015. – № 25 (4). – С. 505-508.

References

1. American Thoracic Society / European Respiratory Society Statement, American Journal of Respiratory and Critical Care Medicine // Am. J. Respir. Crit. Care Med. – 2000. – Vol. 168, N 7. – P. 818-900.
2. Greene, C.M. The role of pro teases, endoplasmic reticulum stress and SERPINA1 het erozygosity in lung disease and α 1 antitrypsin deficiency / C.M. Greene, T. Hassan, K. Molloy et al. // Exp. Rev. Respir. Med. – 2011. – № 5 (3). – P. 395-411.
3. American Thoracic Society/European Respiratory Society statement: tandards for the diagnosis and management of individuals with alpha-1 antitrypsin deficiency. Am J Respir Crit Care Med. 2003;168(7):818–900. doi: 10.1164/rccm.168.7.818.
4. Hutchison, D.C. Alpha 1-antitrypsin deficiency in Europe: geographical distribution of Pi types S and Z / D.C. Hutchison // Respiratory Medicine. – 1998. – Mar; № 92(3). – P. 367-377.
5. Kolesnikova, E.V. Al'fa-1-antitripsinovaya nedostatochnost': Sovremennyj vzglyad na problemu / E.V. Kolesnikova // Suchasnagastroenterologiya. – 2008. – № 2(40). – S. 93-98.
6. Mel'nik, S. I. Deficit al'fa-1-antitripsina u detej: opisanie serii sluchaev / S. I. Mel'nik, N. N. Vlasov, M. V. Pinevskaya, E. A. Orlova, S. V. Starevskaya, I. YU. Mel'nikova // Voprosy sovremennoj pediatrii. – 2016. – № 15 (6). – S. 619–624. doi: 1010.15690/vsp. v15i6.1660
7. Pini, L. The role of bronchial epithelial cells in the pathogenesis of COPD in Z alpha 1 antitrypsin deficiency / L. Pini, L. Tiberio, N. Venkatestan et al. // Respir. Res. – 2014. – № 15 (1). – P. 112.
8. Solov'eva, O.G. Deficit α 1-antitripsina v praktike pul'monologa / O.G. Solov'eva // Pul'monologiya. – 2015. – № 25 (4). – S. 505-508.